



# 黑熊皮肤横梗霉菌株的分离和鉴定

曾雪花<sup>1</sup> 高旭龙<sup>1</sup> 王吟方亭<sup>1</sup> 刘玉清<sup>2</sup> 赵阿勇<sup>1</sup> 何珂<sup>1\*</sup>

(1. 浙江农林大学动物科技学院, 临安, 311300;

2. 浙江省长兴太湖龙之梦动物世界文化旅游开发有限公司, 长兴, 313100)

## 稿件运行过程

收稿日期: 2018-02-11  
修回日期: 2018-02-25  
发表日期: 2018-08-10

关键词: 毛霉菌病;  
熊皮肤;  
横梗霉

**Key words:** Mucormycosis;  
Bear skin;  
*Lichtheimia ramosa*

中图分类号: S859.8  
文献标识码: A  
文章编号:  
2310-1490 (2018) 03-660-05

## 摘要:

浙江长兴太湖龙之梦动物园的数只黑熊患皮肤病, 从皮屑中分离到真菌。进行了形态学观察、药敏试验和 ITS、28S 和 18S 序列分析, 并构建了系统进化树。显微镜结果清晰可见菌丝体和分生孢子, 孢囊梗分枝, 顶端形成球形或近球形的孢子囊; 药敏试验表明对伊曲康唑和两性霉素 B 高度敏感; 对酮康唑中度敏感; 对氟康唑和氟胞嘧啶耐药; 分子系统发育树揭示该真菌在 28S 和 ITS 分析结果中, 和横梗霉聚集在一起, 支持率分别为 89% 和 100%。综合以上结果, 推测造成病症的真菌为横梗霉, 并对其治疗用药提出有效建议。

DOI:10.19711/j.cnki.issn2310-1490.2018.03.035

## Isolation and Identification of *Lichtheimia ramosa* from the Skin of Asian Black Bears (*Ursus thibetanus*)

Zeng Xuehua<sup>1</sup> Gao Xulong<sup>1</sup> Wang Yinfangting<sup>1</sup>  
Liu Yuqing<sup>2</sup> Zhao Ayong<sup>1</sup> He Ke<sup>1\*</sup>

(1. College of Animal Science and Technology, Zhejiang A&F University, Lin'an, 311300, China;

2. Taihu Dragon Dream Animal World Cultural Tourism Development Co., LTD, Changxing, 313100, China)

**Abstract:** Some Asian black bears (*Ursus thibetanus*) at Taihu Longemont Animal Paradise in Zhejiang Province suffered skin disease, and we isolated fungus from the scurf. We observed the morphology, tested the susceptibility, and analyzed ITS (internal transcribed spacer), 18S and 28S sequences to construct the phylogenetic tree. The mycelium and conidium were clearly observed in micrographs as branched sporangiophores with spherical sporangia on the tip. Susceptibility test revealed this strain was highly sensitive to amphotericin B and itraconazole, moderately sensitive to ketoconazole, and resistance to fluconazole and flucytosine. This strain was clustered with *Lichtheimia ramosa* in phylogenetic tree of 28S and ITS with approval rate of 89% and 100%, respectively. We speculated it was *Lichtheimia ramosa* which is known to cause skin disease in bears. Based on this diagnosis, we proposed effective treatment.

基金项目: 浙江省自然科学基金 (Y18C17007) 和 2018 年浙江省新苗人才计划项目资助

第一作者简介: 曾雪花, 女, 26 岁, 硕士研究生; 主要从事野生动物繁殖育种的研究。

\* 通讯作者: 何珂, E-mail: heke@zafu.edu.cn

毛霉菌病是继念珠菌病和曲霉菌病之后, 第三类最常见的侵袭性真菌性疾病。当机体免疫功能降低时毛霉菌(*Mucor varians*)可直接侵入支气管和肺, 或经血行及淋巴管播散侵入, 其菌丝侵犯血管引起血栓形成和梗死, 产生急性炎症<sup>[1]</sup>。目前在人、猪、马、羊、狗、猫、鸟类、袋鼠和一些实验动物都有感染发病的报道<sup>[2-3]</sup>, 但对于熊等大型哺乳动物感染毛霉菌的情况还未见报道。2018年1月浙江长兴太湖龙之梦动物园的数只黑熊先后发生皮肤增厚、大面积脱毛现象。本文对患病个体所采集的病灶进行病理学观察, 并进行了药敏试验和转录间隔区(internal transcribed spacer, ITS)等序列分析, 构建了系统进化树, 旨在为患病个体的治疗提供理论依据。

## 1 材料和方法

### 1.1 材料

浙江省长兴县龙之梦动物园黑熊(*Ursus thibetanus*)患病处皮屑。将皮肤病灶及周围酒精消毒后, 用一次性灭菌刀片刮取皮屑, 装入灭菌EP管中, 送实验室分离培养。

### 1.2 临床症状

患病黑熊精神食欲正常, 患处有痒感, 常在墙壁和树干上摩擦, 导致皮肤增厚、大面积脱毛、有皮屑(图1)。

### 1.3 真菌分离培养

将皮屑加1 mL灭菌PBS吹打后, 接种于SDA培养基上(蛋白胨10 g, 琼脂20 g, 葡萄糖40 g, 加蒸馏水定容至1 L, 115℃高压灭菌20 min, 倒板备用)。于37℃培养24 h后可见明显菌落。

### 1.4 菌株抗药敏试验

采用ROSCO纸片扩散法, 药物包括5-氟胞嘧啶, 两性霉素B, 氟康唑, 伊曲康唑和酮康唑, 均为成品药敏片。另于药店购买达克宁硝酸咪康唑乳膏和曲安奈德益康唑乳膏, 检测硝酸咪康唑和硝酸益康唑对于该真菌是否具有抑制作用。其中膏状药品自制药敏片过程如下: 取1 g药膏溶解至10 mL水中, 取1 mL配置好的药液浸入已灭菌的含100片纸片的小瓶中, 置冰箱内1~2 h取出烘干, 并置冰箱中保存备用。计算药敏片浓度为20 μg/片硝酸咪康唑(达克宁硝酸咪康唑乳膏)和10 μg/片硝酸益康唑(曲安奈德益康唑乳膏)。

药敏试验: 用无菌棉签将0.5麦氏单位菌液均匀

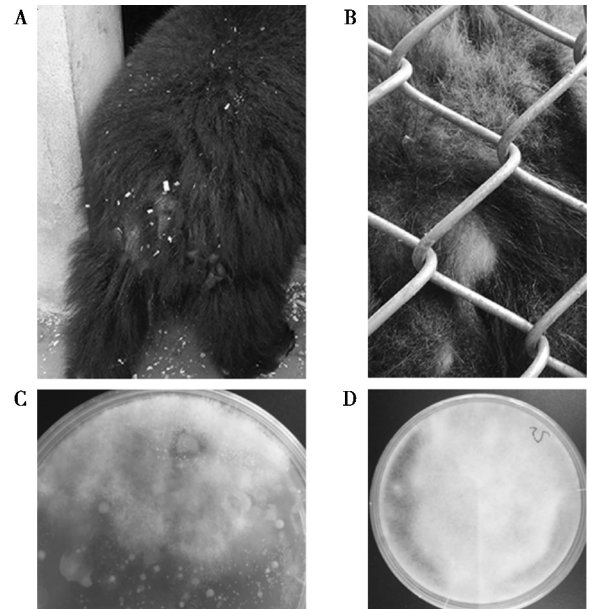


图1 患病的熊皮肤表面(A)和(B)及培养后得到的菌落图(C)和(D)

Fig. 1 (A) (B) the surface of sick bear and (C) (D) the colonies after cultivation

涂布于SDA培养基上, 待平板表面干后贴上药敏纸片, 37℃培养24 h后量取抑菌环直径(抑菌环边缘少量菌落生长忽略不计)。药敏纸片法参考标准敏感≥21 mm, 耐药≤10 mm(由Rosco公司提供参考标准)。

### 1.5 菌株形态学鉴定

收集菌体, 采用乳酸棉酚蓝染液染色, 光学显微镜观察。

### 1.6 菌株分子生物学鉴定

在SDA平板上扩培的真菌制成孢子悬液, 采用将真菌通用引物扩增(18S区段: NS3(5'-GCAAGTCTG-GTGCCAGCAGCC-3')和NS24(5'-AAACCTTGT-TACGACTTTTA-3'), 28S区段: NL1(5'-GCATAT-CAATAAGCGGAGGAAAAG-3')和NL4(5'-GGTCCGT-GTTTCAAGACGG-3'), ITS区段: ITS1(5'-CCGTAG-GTGAACCTGCGG-3')和ITS4(5'-TCCTCCGCTTATT-GATATGC-3')。PCR反应体系为30 μL, 反应条件为: 94℃预变性5 min; 94℃变性30 s; 55℃退火30 s; 72℃延伸1 min, 30个循环; 72℃延伸10 min。1%琼脂糖凝胶电泳分析, 片段大小符合目的的PCR产物送杭州铂尚测序公司测序。

将测序结果在GenBank中通过BLAST进行比对, 以获得相似度较高的序列, 再与所测序列通过MegAlign进行比对, 结果利用MEGA5.0软件构建系统发育树, 以确定该菌株的分类地位。

## 2 结果

### 2.1 真菌分离培养

从患病的熊皮肤表面(图 1-A 和 B) 共收集 4 份病料, 其中只有 2 份在 SDA 培养基上长出明显的带有菌丝的菌落, 而其余 2 份仅出现疑似细菌的菌落。疑似为真菌的样品所获得的菌落形态相近(图 1-C 和 D),

因此随机选择一个进行下面的试验。

### 2.2 抗药敏试验

药敏试验结果表明该真菌对伊曲康唑和两性霉素 B 高度敏感; 对酮康唑中度敏感; 对氟康唑和氟胞嘧啶耐药(表 1)。而采用的 2 种膏状药物中, 该真菌对达克宁硝酸咪康唑乳膏敏感, 而对曲安奈德益康唑乳膏效果中介(表 1)。

表 1 采用的药敏纸片浓度和抑菌效果

Tab. 1 The concentration of drug paper and the antibacterial effect

药物名称 Drugs	药敏片浓度(μg/片) Concentration of chemical paper	抑菌圈大小(cm) Antibacterial circle diameter	药敏结果 Susceptibility result
1 酮康唑	15	19.17±1.34	中介
2 氟康唑	15	11.33±0.47	耐药
3 伊曲康唑	10	24.00±2.86	敏感
4 两性霉素 B	10	23.66±1.92	敏感
5 氟胞嘧啶	1	7.51±0.67	耐药
6 硝酸咪康唑(达克宁硝酸咪康唑乳膏)	20	19.52±0.50	敏感
7 硝酸益康唑(曲安奈德益康唑乳膏)	10	15.35±0.83	中介

### 2.3 形态学观察

该菌在 SDA 培养基上生长迅速, 在 37℃ 培养 48 h 后可长满整个培养基(25 cm), 肉眼可见明显的丝状型菌落(图 1-C 和 D)。显微镜下观察发现由许多菌丝体和分生孢子, 孢囊梗分枝, 顶端形成球形或近球形的孢子囊, 孢子囊孢子多呈球形、有厚壁孢子(图 2)。根据在 PDA 培养基的生长特点及镜下形态学检查, 初步鉴定为毛霉科(Mucoraceae) 真菌。

### 2.4 分子生物学鉴定

本研究选取 18S 区段、28S 区段和 ITS 区段进行测序。根据 NCBI Blast 结果显示, 该菌推测为横梗霉属(*Lichtheimia*) 或犁头霉属(*Absidia*), 采用 ITS、28S 和 18S 区段进行系统树分析, 其中 ITS 分析过程中参与比对的序列如下: *Lichtheimia ramosa* (GenBank: HQ285700、FJ719386), *Lichtheimia omata* (GenBank: GQ342891), *Absidia corymbifera* (GenBank: AY944895、DQ118985 和 DQ118982), *Lichtheimia sphaerocystis* (GenBank: GQ342900 和 GQ342899), 以 *Fennellomyces linderi* (GenBank: GQ249890) 为外类群。28S 系统树构建过程中参与比对的序列如下: *Lichtheimia ramosa* (GenBank: GQ342953 和 GQ342940), *Absidia corymbifera* (GenBank: AF113445), *Absidia hyalospora* (GenBank: EU826368), *Absidia blakesleeana* (GenBank: AF157171), *Lichtheimia corymbifera* (GenBank: GQ342932、FJ719444 和 GQ342910), 以 *Paecilomyces lilacinus* (GenBank: AY213717) 为外类群。18S 系统树构建过程中参与比对的序列如下: *Lichtheimia ramosa* (GenBank: JQ004932), *Absidia corymbifera* (GenBank: AF113407), *Absidia blakesleeana* (GenBank: AF157117),

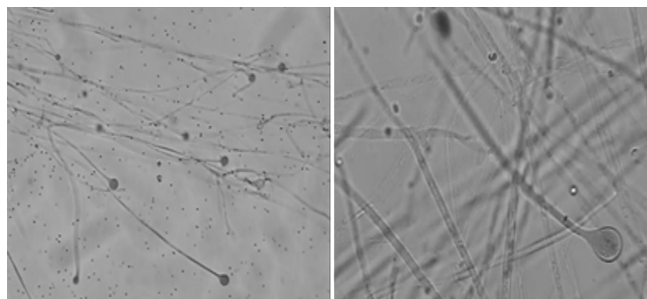


图 2 乳酸棉酚蓝染液染色后光学显微镜下真菌形态。  
放大倍数分别为(A) 10×10 和(B) 40×10

Fig. 2 The morphology of fungal under optical microscope after dyeing of lactophenol cotton blue. The magnification times in A and B are 10×10 and 40×10, respectively

*Lichtheimia corymbifera* ( GenBank: HM590658、KJ123705 和 HM590662) , 以 *Dichotomocladium robustum* ( Gen-Bank: JQ775466) 为外类群。

聚类结果显示, 样品中获得的菌株( Strain) 在 28S 和 ITS 分析结果中, 和 *Lichtheimia ramosa* 聚集在一

起, 支持率分别为 89% 和 100%, 但在 18S 的分析结果中, 和 *Lichtheimia corymbifera* 聚类在一起( 图 3) 。*Lichtheimia corymbifera* 和 *Lichtheimia* 在 2009 年被认为是伞枝横梗霉的两个种。

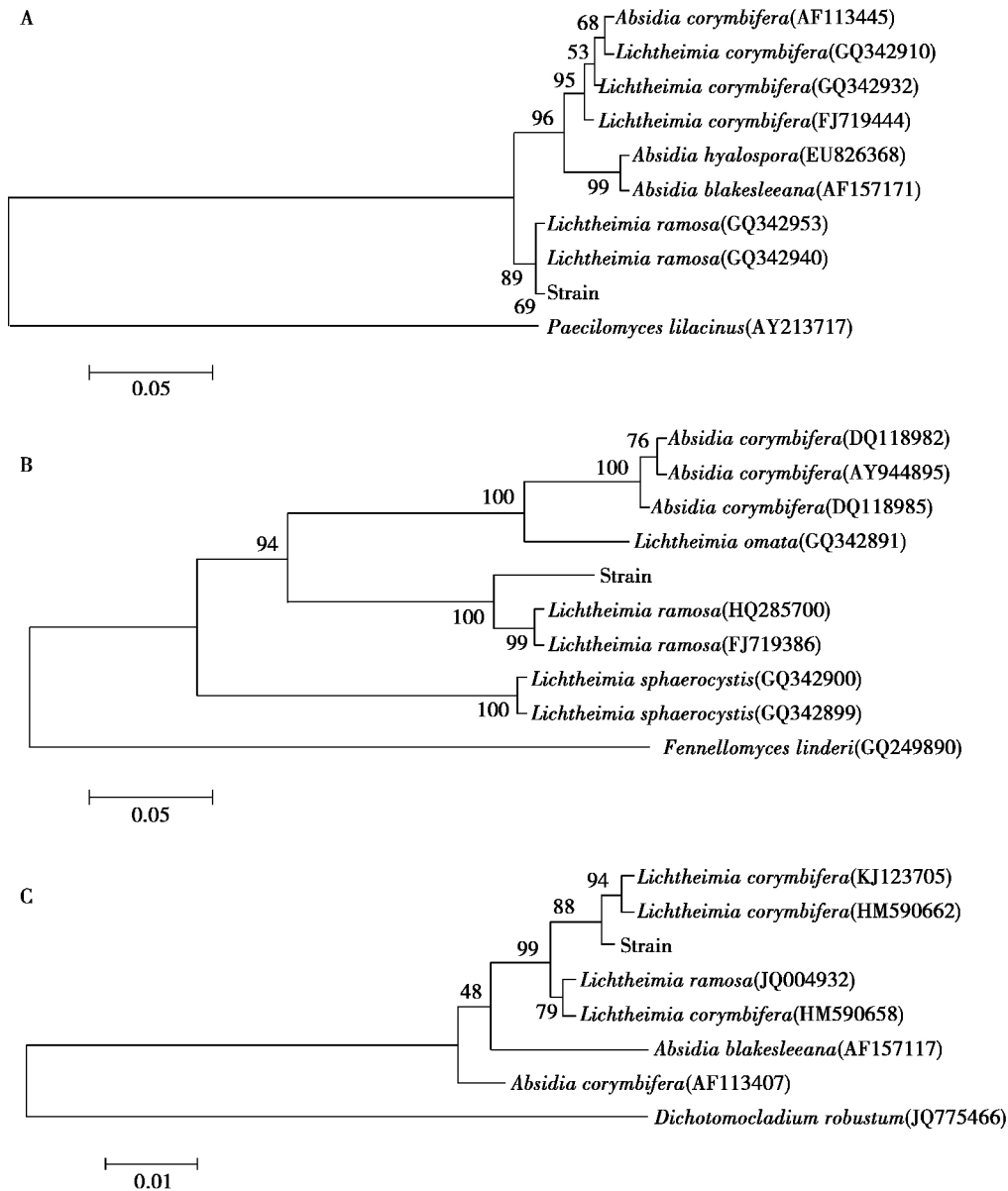


图 3 ( A ) 28S、( B ) ITS 和( C ) 18S 序列的系统进化树 节点上的数字代表为 5000 次时的支持率

Fig. 3 Phylogenetic tree of ( A ) 28S , ( B ) ITS and( C ) 18S. The number on the node represents the supporting rate of 5000 times

### 3 讨论

毛霉菌病是由于感染毛霉菌目而机会性感染形成, 在人群中和其相关的重要的免疫抑制条件包括糖尿病、血液恶性肿瘤、移植受者使用糖皮质激素等免疫抑制剂和严重烧伤等情况<sup>[4]</sup>。由于免疫抑制剂使用

的不断增加, 毛霉菌病变得越来越普遍, 人类患者出现较高死亡率, 往往在 50% 以上<sup>[5]</sup>。较为常见的毛霉菌有根霉菌属( *Rhizopus* )、毛霉菌属和犁头霉属。根据生理学特征、系统发生和形态学数据分析, 认为犁头霉属的伞状犁头霉( *Absidia corymbifera* )、*Absidia blakesleeana* 和 *Absidia hyalospora* 应该被重新分类为一

个单独的科 *Lichtheimiaceae* fam. nov.。因此应该订正为 *Lichtheimia corymbifera*, *Lichtheimia blakesleeana* 和 *Lichtheimia hyalospora*<sup>[6]</sup>。研究发现一些曾被报道为 *Lichtheimia corymbifera* 的案例, 可能为横梗霉(*Lichtheimia ramosa*)<sup>[7]</sup>。2012年, 香港大学发现了新型的毛霉菌, 命名为香港型横梗霉菌(*Lichtheimia hongkongensis*), 严重更可致命<sup>[8]</sup>。

黑熊毛霉病目前尚未见报道, 本研究通过病料镜检及分离、纯化培养, 真菌形态学特征对病原真菌作出初步分类鉴定。真菌的 ITS 序列具有高度的保守性, 常作为真菌近似种及亚种的鉴别依据, 通过与 GenBank 数据库进行真菌 ITS 序列同源性比较并进行系统发育分析。根据显微镜图片中存在分叉的孢囊柄(图 2), 并且结合 ITS 和 28S 的结果(图 3-A 和 B), 推测该菌株为横梗霉。尽管在聚类分析结果中, 18S 的结果认为待检菌株和 *Lichtheimia corymbifera* 较为接近, 但 ITS 序列在鉴定菌种时比 18S 和  $\beta$ -actin 更加可靠, 因此我们采用 ITS 和 28S 的分析结果。

推测认为浙江北部山区空气湿度较大, 适合真菌类病原体的生长, 再加上黑熊个体刚经历了长时间的运输, 熊仔抗病能力差等因素, 容易感染真菌, 但目前个体精神状态良好, 饮食无明显影响, 因此建议采用外用抗真菌药物治疗。药敏试验结果表明, 该真菌对伊曲康唑和两性霉素 B 高度敏感; 对酮康唑中度敏感; 对氟康唑和氟胞嘧啶耐药。这提示我们在临床治疗皮肤真菌感染时, 应该充分考虑到病原的多样性, 及时进行病原菌的分离及药敏试验, 针对性用药。在

试验中我们同样也进行了达克宁硝酸咪康唑乳膏和曲安奈德益康唑乳膏的药敏试验, 结果显示前者为敏感, 可以考虑用于治疗。

#### 参考文献:

- [1] 迟红珍, 盛吉芳, 相代荣, 等. 毛霉菌病的诊断和治疗 [J]. 中国微生物学杂志, 2010, 22(3): 279-281.
- [2] 耿毅, 汪开毓. 袋鼠毛霉菌病的病理学观察 [J]. 中国兽医杂志, 2008, 44(12): 46-47.
- [3] 李德荣, 李端秀, 李海艳. 孔雀毛霉菌病的诊治 [J]. 中国兽医科学, 2000, 30(9): 40.
- [4] Cheng V C C, Chan J F W, Ngan A H Y, et al. Outbreak of intestinal infection due to *Rhizopus microsporus* [J]. Journal of Clinical Microbiology, 2009, 47(9): 2834-2843.
- [5] Saegeman V, Maertens J, Ectors N, et al. Epidemiology of mucormycosis: review of 18 cases in a tertiary care hospital [J]. Medical Mycology, 2010, 48(2): 245-254.
- [6] Hoffmann K, Walther G, Voigt K. *Mycocladus* vs. *Lichtheimia*: a correction(*Lichtheimiaceae* fam. nov., Mucorales, Mucoromycotina) [J]. Mycological Research, 2009, 113(6/7): 277-278.
- [7] Woo P C Y, Leung S Y, Ngan A H Y, et al. A significant number of reported *Absidia corymbifera*(*Lichtheimia corymbifera*) infections are caused by *Lichtheimia ramosa*(syn. *Lichtheimia hongkongensis*): an emerging cause of mucormycosis [J]. Emerging Microbes & Infections, 2012, 1(8): e15.
- [8] Woo P C Y, Lau S K P, Ngan A H Y, et al. *Lichtheimia hongkongensis* sp. nov., a novel *Lichtheimia* spp. associated with rhinocerebral, gastrointestinal, and cutaneous mucormycosis [J]. Diagnostic Microbiology and Infectious Disease, 2010, 66(3): 274-284.